〔症例報告〕

急速な再発，転移をきたした顎下腺原発粘表皮癌の１例

里見　貴史[1)]，河野　通秀[1)]，續　雅子[1)]，渡辺　正人[1)]，蔵口　潤[1)2)]，松林　純[3)]，長尾　俊孝[3)]，千葉　博茂[1)]

１）東京医科大学口腔外科学講座
２）管間記念病院　歯科口腔外科
３）東京医科大学病理診断学講座

A case of mucoepidermoid carcinoma in the submandibular gland showing rapid recurrence and metastasis

Takafumi SATOMI[1)], Michihide KONO[1)], Masako TSUZUKI[1)], Jun KURAGUCHI[1)2)], Masato WATANABE[1)], Jun MATSUBAYASHI[3)], Toshitaka NAGAO[3)], Hiroshige CHIBA[1)]

１）Department of Oral and Maxillofacial Surgery, Tokyo Medical University
２）Department of Dentistry and Oral and Maxillofacial Surgery, Kamma memorial hospital
３）Department of Diagnostic Pathology, Tokyo Medical University

Abstract

Mucoepidermoid carcinoma is the most common malignant neoplasm observed in the major and minor salivary glands, and is composed of epidermoid, mucous producing and intermediate cells. Mucoepidermoid carcinoma can show a variety of histological findings and clinical outcomes. Mucoepidermoid carcinoma is usually a painless hard tumor showing slow proliferation, but it rarely proliferates rapidly to form dermal and mucosal ulceration, and bone destruction.

A case of mucoepidermoid carcinoma occurring in the submandibular gland of a 70−year−old woman is described. The chief complaint of the patient was a circular painless swelling in the submandibular region. An elastic soft mass,30mm in diameter, was palpable. After we made an initial diagnosis of a benign tumor of the submandibular gland on the basis of CT scan and the results of the fine needle aspiration biopsy, we performed tumor resection with removal of the submandibular gland. The postoperative pathological diagnosis was mucoepidermoid carcinoma.

We report that mucoepidermoid carcinoma occurring in the submandibular gland which was difficult to clinical diagnosis, tumor resection twice and neck dissection done to it. The histological grade was higher in the specimen of the second tumor resection than in the specimen of the first tumor resection. Two months after radiation therapy and chemotherapy, large local recurrence and multiple metastasis lesions were detected in the neck, mediastinum and lung on Positron Emission Tomography.

Key words：Mucoepidermoid carcinoma, submandibular gland, recurrence, metastasis

緒　　言

粘表皮癌は腫瘍実質組織が扁平上皮細胞，粘液産生細胞，中間細胞からなる悪性腫瘍で，臨床的には低悪性で比較的予後の良いものから悪性度が高く著しく予後不良のものまで存在する.（Healey et al.，1970）

今回われわれは，初発時と再発時で病理組織学的悪性度が異なり，腫瘍が急速に増大し，多発転移をきたした顎下腺原発粘表皮癌の１例を経験したので，文献的考察を加え報告する.

受付：平成21年３月28日

症　　例

主訴：左側顎下部の腫脹
患者：70歳　女性
初診：平成19年８月21日
既往歴：高血圧症
家族歴：特記事項なし
現病歴：平成19年７月中旬に，近医にて左側下顎第１大臼歯を抜歯した．平成19年８月初旬より左側顎下部に無痛性の腫脹が出現し，改善しないため当科を受診した．
現症
全身所見：特記事項なし
口腔外所見：左側顎下部に正常皮膚色の無痛性腫脹がみられ，波動を認めた（写真１）．なお，頸部リンパ節は触知しなかった．
口腔内所見：左側下顎第１大臼歯の抜歯窩は治癒し，疼痛なく，周囲組織に発赤や腫脹なくまた，嚥下障害や構音障害も認めなかった．
血液検査所見：特記事項なし
穿刺細胞診結果：Class II（Papanicolau染色）
画像所見：パノラマX線写真やデンタルX線写真で，左側下顎第１大臼歯の抜歯窩周囲に骨吸収像などの異常所見は認めなかった．造影CT像で，左側顎下腺を基部とした周囲筋組織や顎下腺組織より，やや造影効果を示した内部が低密度な約30mm大の腫瘍性病変を認めた（写真２）．周囲のリンパ節に有意な腫脹は認められなかった．
臨床診断：顎下腺良性腫瘍（多形腺腫）
処置および経過：平成19年８月24日，腫脹部の顎下皮膚より穿刺細胞診を施行した．結果はPapanicolau染色でClass IIであった．その後，同様に２回の穿刺細胞診を行ったが，いずれも悪性所見は認められなかった．画像所見と穿刺細胞診の結果から，顎下腺良性腫瘍（多形腺腫）と診断し，平成19年10月３日全身麻酔下に腫瘍切除術を行った．腫瘍は30mm×12mm×12mm大の弾性軟で，周囲に正常組織をつけて顎下腺と一塊に切除した．手術標本の病理組織検査結果は中悪性型（intermediate grade）粘表皮癌であった．術後経過は良好で，平成19年10月９日に退院した．

術後１か月の経過観察中に，術前の穿刺部位ではない顎下部の皮膚に潰瘍の形成を認めた．組織生検で，初回手術検体より悪性度が増した高悪性型（high grade）粘表皮癌と診断された．造影CT像で，周囲筋組織より造影効果を示した再発腫瘍は左側下顎骨をとり囲み，一部に骨破壊像が認められた．また，周囲筋組織より造影効果を示し，内部が低密度な７～20㎜大の転移リンパ節を左側頸部の顎下リンパ節に２個，上内深頸リンパ節に１個，中内深頸リンパ節に１個と合計４個認めた．平成19年11月28日全身麻酔下に顎下部皮膚を含む広範囲な腫瘍切除術，左側下顎骨区域切除術および頸部郭清術を施行し（写真３），顎下部皮膚欠損部を有茎大胸筋皮弁で即時再建した．切除断端は陰性であった．

しかし，術後２か月に切除部と連続性のない左側上顎第１大臼歯周囲歯肉に疼痛を伴う潰瘍形成を認め，組織生検で低分化型扁平上皮癌に類似した高悪性型（high grade）粘表皮癌と診断された．手術標本の切除断端はすべて陰性であり，術前の画像検査でも腫瘍の上顎への

写真１　初診時顔貌写真
左顎下部に無痛性腫脹を認め，弾性軟で波動を認めた．

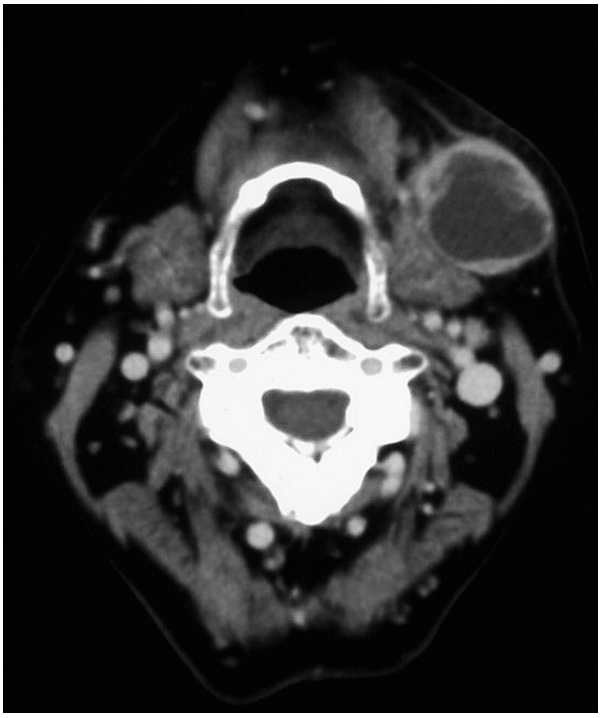

写真２　初診時の造影CT像
左側顎下部に顎下腺から発生する約30mm大の腫瘤を認めた．

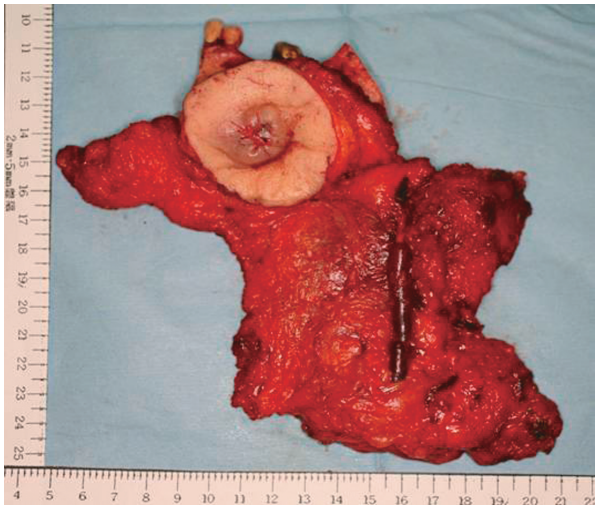

写真３　２回目手術摘出物
再発腫瘍を含め，下顎骨，皮膚，頸部リンパ節を一塊に切除した．

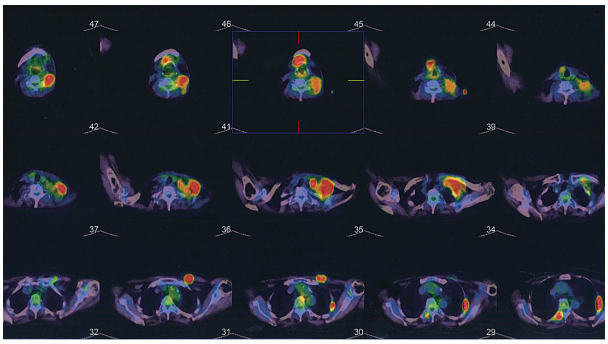

写真４　陽電子放射断層撮影写真（PET–CT）
頸部の広範囲な再発と胸部への多発転移を認める．

進展を疑う所見はなく，また，術後１か月のCT像においても腫瘍の再発や残存の所見がないことから高悪性型粘表皮癌の上顎転移と診断した．患者が手術を希望しなかったため，タキサン系抗癌剤（Docetaxel　10mg/m^2 weekly）を併用して上顎から頸部を照射野とする放射線照射（Linac：60Gy）を施行した．照射１か月後のCT画像上で腫瘍は消失し，同部からの組織生検で腫瘍細胞は検出されなかったため，著効と判断した．しかし，放射線照射終了２か月後に左側耳下腺部から顎下部にいたる広範囲な腫瘍の再発を生じ，陽電子放射断層撮影（Positron Emission Tomography：PET）では頸部の再発と胸部への多発転移が認められた（写真４）．

その後，患者は，他院にて免疫療法（癌樹状細胞療法）を行うため転院した．

切除物病理組織学的所見

１回目の切除標本では，不均一な壁を持つ嚢胞様構造を呈し，比較的異型性の乏しい扁平上皮細胞が増殖しており，中間細胞も混在していた．一部にアルシアンブルー・PAS染色陽性の粘液産生細胞が認められ，管腔構造を呈していた．Goodeら（1998）の分類した組織学的悪性度（Histological grading）ではpoint score５点で中悪性型（intermediate grade）粘表皮癌と診断された（写真５）（写真６）（表１）．

２回目の切除標本では，腫瘍は灰白色，充実性な弾性硬の腫瘤で下顎骨を取り囲み，一部に骨破壊を伴う，境界明瞭な40mm×25mm×22mm大であった．腫瘍は主に角化を伴う胞巣を形成しながら充実性に浸潤増殖していた．一部にアルシアンブルー・PAS染色陽性の粘液産生細胞が少数散在して認められた．Histological gradingは14点で高悪性型（high grade）粘表皮癌と診断された（写真７）．

上顎転移巣の組織生検標本では，腫瘍は低分化型扁平上皮癌に酷似した多稜形な異型上皮細胞が小胞巣構造や索状構造を形成しながら浸潤増殖し，間質はdesmoplastic reactionを伴っていた．２回目手術検体と同様に高悪性型（high grade）粘表皮癌と診断された．

考　　察

粘表皮癌は主に大・小唾液腺に発生する上皮性悪性腫瘍で，1945年にStewartら（1945）により唾液腺腫瘍の１型として報告された．本腫瘍の細胞は扁平上皮細胞と粘液産生細胞の両方に分化し，その中間的な細胞も存在し，多様な病理組織像を呈することが知られている．粘表皮癌は緩徐な発育を示す硬い無痛性腫瘤として認められることが多いが，まれに急速に増殖し，粘膜や皮膚に潰瘍を形成し，あるいは骨破壊をきたす場合もある．

本腫瘍は一般的に若年者に多いといわれており，Auclairら（1992）は20歳以下の唾液腺悪性腫瘍では粘表皮癌が最も多いと報告している．発生部位は主に大唾液腺で，その発生率は53％を占め，各唾液腺の発生率は耳下腺が45％，顎下腺が７％，舌下腺が１％である．本症例は顎下腺が発生部位であり，その発生頻度は文献的に比較的少ない．また，粘表皮癌は通常硬い無痛性の腫脹を認めることが多いが，本症例は初発時に無痛性であったが，弾性軟の嚢胞様な病態を呈していたことなど，粘表皮癌の典型例とは言い難かった．その上，画像所見や３回の穿刺細胞診がすべてClass IIであったことなどで，たいへん術前診断に苦慮した．

文献的には，穿刺細胞診で粘表皮癌の診断を得ることは難しく，河田ら（1999）は11例中４例のみが診断できたが，悪性度まで診断できたものは皆無であったと報告している．

治療は一般的に放射線感受性が低いことや化学療法が

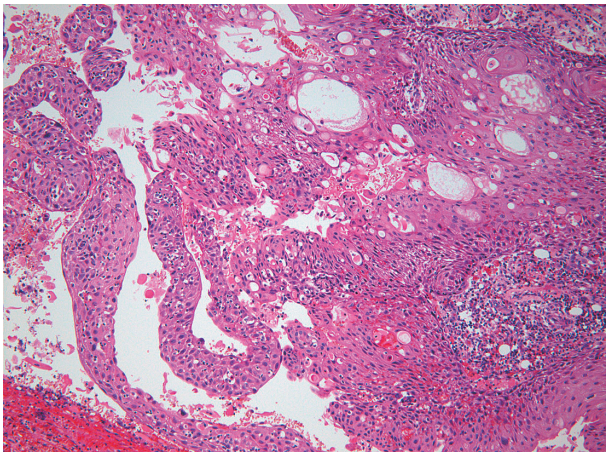

写真５　初回手術標本の病理組織像　中悪性型粘表皮癌
比較的異型性の乏しい扁平上皮細胞が浸潤性に増殖しており，一部に粘液細胞が認められ，管腔構造を呈していた．
ヘマトキシリン・エオジン染色×100

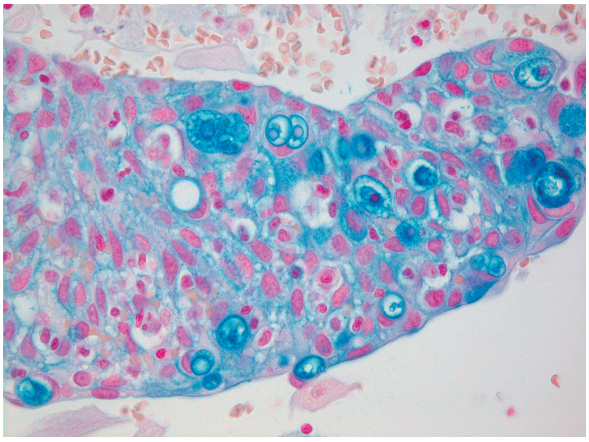

写真６　手術標本の病理組織像　中悪性型粘表皮癌
一部にアルシアンブルー染色陽性の粘液産生細胞を認めた．
アルシアンブルー染色×400

確立されていないことから，主に外科的切除が選択される．しかし，本腫瘍は単純摘出では再発が多いことから周囲組織を十分に含んだ切除手術が必要である．本症例においては，再発時は当然ながら初発時においても切除断端は陰性で周囲に正常組織を含む切除であった．

粘表皮癌の悪性度を決定する因子について，Goodeら（1998）は234例のMECを詳細に検討し，嚢胞成分が20％以下であること，神経浸潤，壊死，核分裂像，退形成の５つのパラメーターをスコアー化し，組織学的評価を行っている．その合計点が０～４を低悪性型（low grade），５～６を中悪性型(intermediate grade)，７～14を高悪性型(high grade)の３つのカテゴリーに分類した．

本症例の１回目の手術標本の合計点は５でintermediate gradeであり，２回目の手術標本の合計点は14でhigh gradeと分類された．初回と２度目で悪性度が変化した原因は不明であるが，肉眼的には一塊切除したが，術中腫瘍が播種した可能性もあり，その際，手術が契機に悪性度が増したと推測される．また，本症例のように悪性

表１　Grading parameters and point values

Parameter	Point value
Intracystic component<20%	+2
Neural invasion present	+2
Necrosis present	+3
Mitosis (4 or more per 10 high–power fields)	+3
Anaplasia present	+4
Grade	**Point score**
Low	0–4
Intermediate	5–6
High	7–14

(Goode RK, Auclair PL, Ellis GL. : Mucoepidermoid carcinoma of the major salivary glands : clinical and histocytologic analysis of 234 cases with evaluation of grading criteria. Cancer 82 : 1217–1224, 1998より)

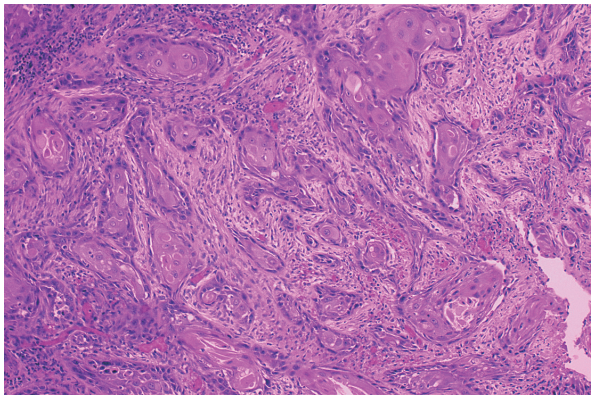

写真７　２回目手術標本の病理組織像　高悪性型粘表皮癌
腫瘍は主に角化を伴う小胞巣を形成しながら浸潤性に増殖していた．
ヘマトキシリン・エオジン染色×100

度が変化したという報告例を文献的に検索したところ渉猟しえなかった．本腫瘍の５年生存率は，Guzzoら（2002）によるとlow gradeで97％であるが，high gradeでは22.5％で不良と報告している．また，low gradeで５年生存率が良好であっても，10年生存率は必ずしも良好ではなく長期の経過観察が必要との報告もある．文献的に顎下腺原発の粘表皮癌は予後不良との報告が多く，本症例も急速な再発・転移をきたし予後は不良と思われる．

本腫瘍の頸部リンパ節転移について，Spiroら（1978）は367例中low gradeは25例（７％）に，high gradeは216例（59％）に頸部リンパ節転移が認められたと報告し，Evans（1984）はlow gradeでは８％に，high gradeでは70％に頸部リンパ節転移が認められたと報告している．本症例においては，初発時の中悪性型で頸部リンパ節転移は認められず，再発時の高悪性型で，左側頸部の顎下に２個，上内深頸に１個，中内深頸１個のリンパ節転移が認められた．

放射線治療は一般的に粘表皮癌には無効であると言われているが，Healeyら（1970）やEllisら（1996）は低分化で悪性度が高いものや浸潤増殖傾向が強いもの，また

切除範囲が不十分なものには積極的に導入すべきとしている．また，坂本ら（2006）は悪性度が高いものには化学療法も併用すべきであると報告している．しかし，いずれの報告も粘表皮癌の再発，転移に対する治療法ではなく，また，化学療法に至っては現在まで確立されたレジメンはない．そこで今回われわれは，手術拒否の上顎転移をきたした粘表皮癌に対して，上記の文献を参考に放射線治療と化学療法の併用療法を施行した．治療後１か月のCT画像上で腫瘍は消失し，組織生検においても腫瘍細胞は検出されなかったため，著効と判断した．その後，広範囲な腫瘍の再発と胸部への多発転移を生じ制御不能となり，現在，他院にて免疫療法（癌樹状細胞療法）を施行中である．

今後，悪性度が高い粘表皮癌の治療成績を向上させるには，より正確な術前診断は当然であるが，炭素イオン線治療[11]や新たな抗癌剤の開発が必要不可欠であると考えられた．

結　　語

今回われわれは顎下腺原発粘表皮癌に対して，２回の外科的切除術と頸部廓清術を行った．初発時と再発時で悪性度が変化した本症例は化学放射線療法が著効したが，治療２か月後に広範囲な局所再発と胸部への多発転移をきたした．本症例の初診時からの経過に本腫瘍についての文献的考察を加えて報告した．

文　　献

Auclair, P.L., Goode, R.K., ELLIS, G.L. : Mucoepidermoid carcinoma of intraoral salivary glands. Evaluation and application of grading criteria in 143 cases. Cancer 69 : 2021–2030 1992

Ellis, G.L., Auclair, P.L. : Malignant epithelial tumors−mucoepidermoid carcinoma., In : Ellis GL, Auclair PL, editors. AFIP atlas of tumor pathology series 4 : tumors of the salivary glands, Washington DC : ARC Press, 2008, : 173–193

Evans, H.L. : Mucoepidermoid carcinoma of salivary glands ; a study of 69 cases with special attention to histologic grading. Am J Clin Pathol 81 : 696–701 1984

Goode, R.K., Auclair, P.L., ELLIS, G.L : Mucoepidermoid carcinoma of the major salivary glands : clinical and histocytologic analysis of 234 cases with evaluation of grading criteria. Cancer 82 : 1217–1224 1998

Guzzo, M., Andreola, S., Sirizzotti, G., Canto, B., Cantu, G. : Mucoepidermoid carcinoma of the salivary glands : clinicopathologic review of 108 patients treated at the National Cancer Institute of Milan. Annals of Surgical Oncology 9 : 688–695 2002

Healey, W.V., Perzin, K.H., Smith, L. : Mucoepidermoid carcinoma of salivary gland origin ; classification, clinical pathologic correction, and results of treatment. Cancer 26 : 368–388 1970

河田　了，中井　茂，福島　龍之，平田　行宏，久　育男：大唾液腺粘表皮癌の治療方針特に診断手順について．頭頸部腫瘍　25：25－29　1999

坂本　菊男，津田　祥夫，高根　陽子，千久和　秀記，梅野　博仁，中島　格：大唾液腺悪性腫瘍123例の検討．頭頸部癌　32：499－505　2006

Spiro, R.H., Huvos, A.G., Berk,R., Strang, E.W. : Mucoepidermoid carcinoma of salivary gland origin ; a clinicopathologic study of 367 cases. Am J Surg 136 : 461–468 1978

Stewart, F.W., Foote,F.W., Becker, F.W. : Muco−epidermoid tumors of salivary glands. Ann. Surg. 122 : 820–844 1945

辻井　博彦：粒子線治療の歴史と展望．Biotherapy　13：240－245　1999